

# Störungen der Lenden-Becken-Hüft-Region

**Hans Tilscher**

## Manuelle Medizin

Chirotherapie, Manuelle Therapie

ISSN 0025-2514

Manuelle Medizin

DOI 10.1007/s00337-017-0340-y

**ONLINE FIRST**

## Manuelle Medizin

Chirotherapie | Manuelle Therapie | ärztliche Osteopathie  
ärztliche Chiropraktik | Muskuloskeletale Medizin  
Zeitschrift der Deutschen Gesellschaft für Manuelle Medizin

### Laufsport

Verletzungen bei Läufern  
und präventive manualmedizinische  
Untersuchungen

Stellungnahmen  
Einsatz von Röntgennativaufnahmen  
Medizinrecht  
Haftungsrechtliche Fragen  
in der Chiropraktik

Pseudoradikulärer  
Beinschmerz

Indexed in Scopus

CME

www.ManuelleMedizin.springer.de  
www.springermedizin.de

Springer Medizin

**Your article is protected by copyright and all rights are held exclusively by Springer Medizin Verlag GmbH. This e-offprint is for personal use only and shall not be self-archived in electronic repositories. If you wish to self-archive your article, please use the accepted manuscript version for posting on your own website. You may further deposit the accepted manuscript version in any repository, provided it is only made publicly available 12 months after official publication or later and provided acknowledgement is given to the original source of publication and a link is inserted to the published article on Springer's website. The link must be accompanied by the following text: "The final publication is available at [link.springer.com](http://link.springer.com)".**



Hans Tilscher

Österreichische Ärztesgesellschaft für Manuelle Medizin und Konservative Orthopädie, KH Hietzing, GZW, Wien, Österreich

# Störungen der Lenden-Becken-Hüft-Region

## Beckenschmerz

Dem Manualmediziner sind die diagnostischen Zugänge zu den Störungen der Lenden-Becken-Hüft-Region bekannt. Auch alle anderen Sparten der konservativen Orthopädie sollten sie kennen [4].

Die drei Teile der klinischen Untersuchung, nämlich die topische Diagnose, die Strukturanalyse und die Aktualitätsdiagnose, bieten gemeinsam die Möglichkeit, die individuellen Störungen nosologisch einzuordnen (Tab. 1).

Die topische Diagnose ist ein wichtiger Teil der Anamneseerhebung und somit ein Detail zur Diagnosefindung („lässt denken an“). Im Rahmen der Anamneseerhebung sollte der Patient deshalb nach Möglichkeit mit dem Finger auf die schmerzhaften Areale zeigen. Damit ergeben sich erste Hinweise zur Erkennung von Ort und Art der Störung (Strukturanalyse). Im Rahmen der Aktualitätsdiagnose helfen sie, die pathogenetische Führungsstrukturen zu erkennen.

Die genau geschilderte Schmerztopik bei der Lumbosakroglutealgie [2] sowie die funktionellen Zusammenhänge im Beckenbereich machen es notwendig, nicht nur Probleme der Lendenwirbelsäule zu erkunden, sondern auch Störungen

der gesamten Lenden-Becken-Hüft-Region zu erkennen. Die neuromuskuloskeletale Schmerzreflektorik (Abb. 1) im Beckenbereich verkompliziert die Beschwerdesymptomatik, bietet aber nach ihrer diagnostischen Einordnung Zugänge zur Therapie.

Als Beispiel sei dabei die Koxalgie genannt. Sie verursacht nur in zwei Drittel der Fälle Leistenschmerzen (Lokalschmerz), besonders aber auch Glutealgien, Lumbalgien, sowie Schmerzen in der unteren Extremität (Tab. 2; [5]).

### Schmerztopik

Die solchermaßen angegebenen Schmerzlokalisationen (Tab. 3) lassen in den einzelnen Regionen an die nachfolgend

Tab. 1 Gute Diagnostik

Topische Diagnose	Wo tut es weh?
Strukturanalyse	Ort der Strukturstörung
	Art der Strukturstörung (reversibel, irreversibel)
Aktualitätsdiagnose	Akut, subakut, chronisch
	Aktuelle schmerzhafte Struktur
	Kontrolle des Therapieerfolgs

Tab. 2 Schmerzhafte Körperregionen bei Koxarthrose (n = 91 Patienten)

Körperregion	Anzahl der Patienten	Prozentanteil
Leiste	60	65,9
Lendenwirbelsäule	39	42,8
Gesäß	32	35,1
M. quadriceps	31	34,0
Fasciae latae	18	19,7
Knie	18	19,7
Kreuzdarmbeingelenke	17	18,6
Tibia	16	17,5

Tab. 3 Schmerztopik mit und ohne Ausstrahlung

Leiste bzw. Unterbauch
Trochanter major
Gesäß
Sakrum

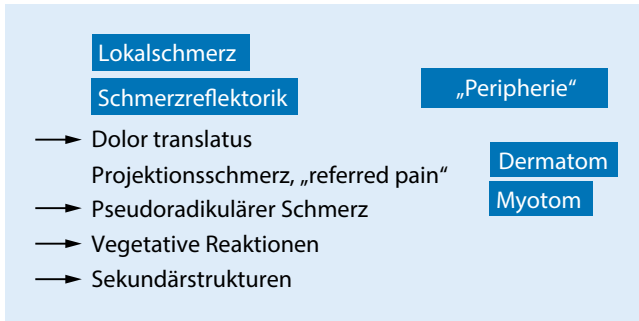


Abb. 1 ◀ Schmerzsyndromatik

aufgeführten Funktionsstörungen bzw. Erkrankungen denken.

### Leiste bzw. Unterbauch

Ursachen von Schmerzen in der Leiste bzw. im Unterbauch können sein:

- Hüftgelenk
- Symphyse
- Adduktoren
- M. iliacus
- M. psoas minor, Trochanter minor
- Thorakolumbales Syndrom (Differenzialdiagnose: N. ilioinguinalis, N. genitofemoralis etc.; [1])

Differenzialdiagnosen sind chirurgische, gynäkologische oder urologische Ursachen.

### Trochanter major

Beschwerden im Trochanter major können Hinweise geben auf:

- Periarthropathia coxae (Differenzialdiagnose: Bursitis trochanterica)
  - M. gluteus medius
  - M. gluteus minimus
  - M. vastus lateralis
  - Facetten L5–S1
- Koxalgie
- Radikuläre Läsion L5–S1

### Gesäß

Schmerzen im Gesäß können Hinweise geben auf [3]:

- M. gluteus medius (D-Punkt)
  - Facetten L4–L5
  - Hüfte
  - Iliosakralgelenk
- M. piriformis
  - Facetten L5–S1

- Hüfte
- Iliosakralgelenk
- Lig. sacroiliacum
- Lig. sacrotuberale
- Tuber ossis ischii

### Sakrum

Ursachen von Schmerzen in Os sacrum können sein:

- Lumbosakraler Übergang
- Iliosakralgelenk
- Ansätze der Rückenstrecker
- Lig. iliolumbale
- Steißbein

Differenzialdiagnosen sind gynäkologische Ursachen.

### Flankenschmerz

Der Vollständigkeit halber sei noch der Flankenschmerz erwähnt, der v. a. Ausdruck eines Rippenkontaktsyndroms ist (Costa fluctuans?). Die Beschwerden treten hauptsächlich bei geringerer Distanz von Brustwirbelsäule zum Becken auf, wie bei osteoporotischen Einbrüchen, schweren Skoliosen und altersbedingten Fehlformen.

### Korrespondenzadresse

**Univ.-Prof. Dr. H. Tilscher**  
 Österreichische Ärztesgesellschaft für Manuelle Medizin und Konservative Orthopädie, KH Hietzing, GZW Jagdschloßgasse 59, 1130 Wien, Österreich  
 hans.tilscher@extern.wienkav.at

### Einhaltung ethischer Richtlinien

**Interessenkonflikt.** H. Tilscher gibt an, dass kein Interessenkonflikt besteht.

Manuelle Medizin  
<https://doi.org/10.1007/s00337-017-0340-y>  
 © Springer Medizin Verlag GmbH 2017

H. Tilscher

## Störungen der Lenden-Becken-Hüft-Region. Beckenschmerz

### Zusammenfassung

Die 3 Teile der klinischen Untersuchung, nämlich die topische Diagnose, die Strukturanalyse und die Aktualitätsdiagnose, bieten gemeinsam die Möglichkeit, individuelle Störungen nosologisch einzuordnen. Dies wird am Beispiel Beckenschmerz erläutert.

### Schlüsselwörter

Koxarthrose · Sakrum · Leiste · Gesäß · Trochanter major

## Lumbo-pelvic hip complex disorders. Pelvic pain

### Abstract

Taken together, the three parts of the clinical examination—namely the topographic diagnosis, the structural analysis, and the “present relevance” diagnosis—confer the possibility to nosologically classify individual medical conditions. This is illustrated using the example of pelvic pain.

### Keywords

Coxarthrosis · Sacrum · Groin · Gluteal region · Greater trochanter

Dieser Beitrag beinhaltet keine von den Autoren durchgeführten Studien an Menschen oder Tieren.

### Literatur

1. Grisold W, Grisold A (2018) Neurologische Erkrankungen als Differenzialdiagnose bei Beschwerden in der Becken-Bein-Region. Manuelle Medizin. <https://doi.org/10.1007/s00337-017-0356-3>
2. Platzer W (1989) Brust, Bauch und Extremitäten, 3. Aufl. Atlas der topographischen und angewandten Anatomie des Menschen, Bd. 2. Urban und Schwarzenberg, München, Wien
3. Reitinger A, Radner H, Tilscher H, Hanna M, Windisch A, Feigl W (1996) Morphologische Untersuchung an Triggerpunkten. Man Med 34(6):256–262
4. Tilscher H, Eder M (2008) Manuelle Medizin – konservative Orthopädie, 5. Aufl. Maudrich, Wien
5. Tilscher H, Bogner G, Landsiedl F (1976) Zur Symptomatik der Coxarthrose. Arch Orthop Unfallchir 86:129–134